



Нейробиология висцеральной боли

Определение

Висцеральная боль – это боль, происходящая от внутренних органов:

- Сердца, магистральных сосудов и периваскулярных структур (например, лимфатических узлов)
- Дыхательных путей (глотка, трахея, бронхи, легкие, плевра)
- Желудочно-кишечного тракта (пищевод, желудок, тонкая и толстая кишка, прямая кишка)
- Органов верхнего отдела полости живота (печень, желчный пузырь, желчные протоки, поджелудочная железа, селезенка)
- Органов мочеполовой системы (почки, мочеточники, мочевого пузыря, мочеиспускательный канал)
- Репродуктивных органов (матка, яичники, влагалище, яички, семявыносящий проток, предстательная железа)
- Сальника, висцеральной брюшины

Клинические особенности висцеральной боли

Ключевые особенности, ассоциированные с болью, происходящей от внутренних органов, включают диффузную локализацию, отсутствие достоверной связи с явной патологией, а также отраженные ощущения. Сильные автономные и эмоциональные ответы могут быть индуцированы минимальным ощущением.

Отраженная боль включает две составляющие: (1) Локализация участка возникновения боли в соматических тканях с передачей ноцицептивных импульсов в соответствующие сегменты спинного мозга (например, боль в груди и в руке при ишемической болезни сердца) и (2) сенситизация этих тканей с сегментарной иннервацией (например, камни в почках могут вызывать напряжение мышц латеральной части туловища при пальпации).

Эти особенности противоположны поверхностной боли, которая хорошо локализуется и имеет ступенчатое соотношение «стимул-реакция».

Анатомия нервных образований

Проводящие пути висцеральной чувствительности расположены диффузно как в центральной, так и в периферическом отделах нервной системы. Первичные афферентные нервные волокна, иннервирующие внутренние органы, проникают в центральную нервную систему посредством трех проводящих путей: (1) в составе блуждающего нерва и его ветвей; (2) внутри и рядом с проводящими путями симпатических эфферентных волокон (симпатический ствол и висцеральные ветви, включая большой, малый и наименьший нервы, грудную и поясничную ветви); а также (3) в составе тазового нерва (с парасимпатическими эфферентными волокнами) и его ветвей.

Прохождение через периферические ганглии сопровождается потенциальным синаптическим контактом (например, чревный, верхний брыжеечный и подчревный нервы). Ганглии желудочно-кишечного тракта совместно с периферическими ганглиями формируют обширные нервные сплетения, которые контролируют автономные функции. Их роль в возникновении болевых ощущений неизвестна.

Клеточные тела первичных афферентных нейронов, идущих в центральную нервную систему, расположены изначально в узелном ганглии (ганглии блуждающего нерва) и в ганглиях дорсальных корешков T2–L2 и S1–5 (связанных с симпатической иннервацией и с тазовым нервом). Здесь в возникновении болевых ощущений могут играть роль эфферентные волокна блуждающего нерва. Некоторые, но не все, спинномозговые афферентные волокна определенно связаны с болевыми ощущениями.

Было показано, что висцеральные первичные афферентные волокна проникают в спинной мозг и широко разветвляются, включая разветвление в области краевого пояса Лиссауера; входят в многочисленные сегменты спинного мозга выше и ниже сегмента входа. Эти афферентные волокна формируют синаптический контакт как с нейронами поверхностной, так и с нейронами глубокой чувствительности задних рогов ипсилатерально и контралатерально к стороне входа. Результатом является обширная, диффузная активация центральной нервной системы.

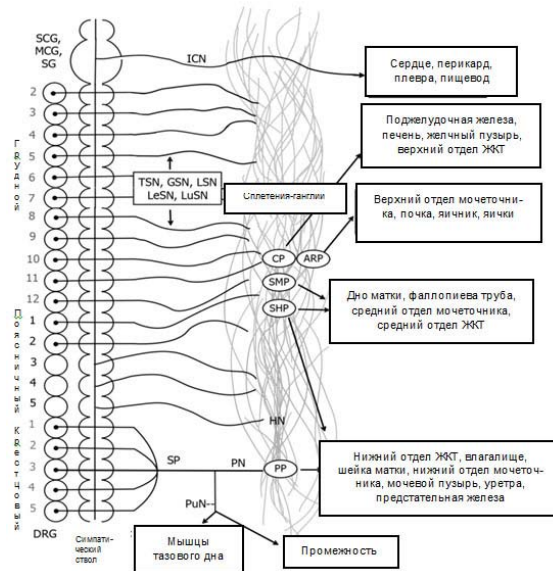


Рисунок 1. Проводящие пути спинного мозга, обуславливающие висцеральные ощущения. Сокращения: ARP (APC): аорторенальное сплетение, CP (CC): солнечное сплетение, DRG (ГДК): ганглии дорсальных корешков, HN (ПН): подчревный нерв, ICN (НЧН): нижний сердечный нерв, GSN (БВН): большой внутренностный нерв, LSN (МВН): малый внутренностный нерв, LeSN (НВН): наименьший внутренностный нерв, LuSN (ПВН): поясничные внутренностные нервы, MCG (СШГ): средний шейный ганглий, PN (ТН): тазовый нерв, PP (ТС): тазовое сплетение, PuN (СН): срамной нерв, SCG (ВШГ): верхний шейный ганглий, SG (ЗГ): звездчатый ганглий, SHP (ВПС): верхнее подчревное сплетение, SMP (ВБС): верхнее брыжеечное сплетение; SP (КС): крестцовое сплетение, TSN (ГВН): грудные внутренностные нервы. Взято из E.C. Ness in Chin M, et al. Pain in women. Oxford University Press; 2013.

Вторичная обработка висцеральных импульсов происходит в сегментах спинного мозга и участках ствола головного мозга, получающих первичный афферентный импульс. Нейроны задних рогов спинного мозга, которые отвечают за висцеральные стимулы, генерирующие боль, получили наиболее широкое изучение. Интраспинальная ноцицептивная передача происходит так же, как передача другим участкам центральной нервной системы.

Висцеральная ноцицептивная информация передается как посредством двух традиционных спиноталамических проводящих путей (контралатеральный вентролатеральный квадрант), так и посредством ипсилатеральных и дорсальных спинномозговых проводящих путей. Передаточные участки для восходящей информации были определены на медуллярном, стволовом, мезэнцефальном и таламическом уровнях. Кортикальная обработка висцеральной информации была отмечена в инсулярной коре, передней поясной коре, а также соматосенсорной коре.

Неподтвержденная природа висцеральных ощущений

Здоровые висцеральные ткани вызывают минимальные ощущения. Наиболее вероятно, что ткани с острым воспалительным процессом обеспечивают болевые ощущения, а хроническое воспаление оказывает сомнительные воздействия.

Электрофизиологические исследования выявили первичные афферентные нервные волокна, которые кодируют механические и/или химические стимулы. Многие, если не большинство, первичные афферентные нервные волокна «молчат» и не отвечают либо дают минимальный ответ на механические стимулы на исходном уровне, но они становятся чрезвычайно чувствительными к механическим стимулам и высоко чувствительными к другим стимулам в присутствии воспаления. Субпопуляции нейронов отвечают только на воздействия высокой интенсивности.

Литература

- [1] Al-Chaer ED, Traub RJ. Biological basis of visceral pain: recent developments. Pain 2002;96:2212–25.
- [2] Cervero F, Laird JMA. Visceral pain. Lancet 1999;353:2145–8.
- [3] Giamberardino MA. Recent and forgotten aspects of visceral pain. Eur J Pain 1999;3:77–92.
- [4] McMahon SB, Dimitrieva N, Koltzenberg M. Visceral pain. Br J Anaesth 1995;75:132–44.
- [5] Ness TJ, Gebhart GF. Visceral pain: a review of experimental studies. Pain 1990;41:167–234.
- [6] Sengupta JN. Visceral pain: the neurophysiological mechanism. Handbook Exp Physiol 2009;194:31–74.

